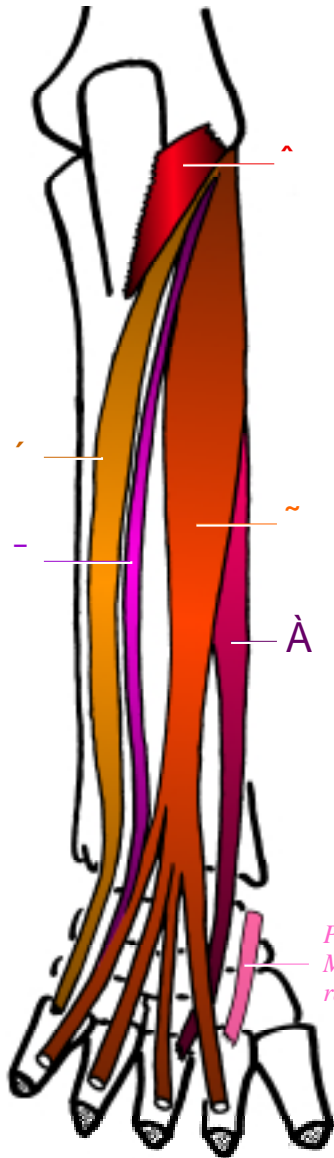


LES MUSCLES EPICONDYLIENS LATÉRAUX

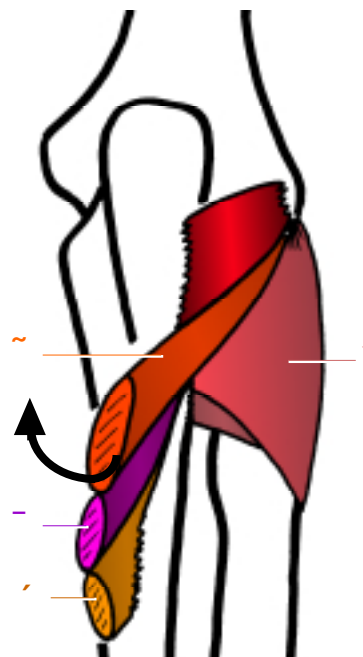
Les muscles épicondyliens latéraux sont au nombre de 6, répondant au moyen mnémotechnique suivant:
“le CERf PINe l’EUC u (le cul) en double EXTension” ^{QCM!}.



Vue postérieure

*Pour mémoire:
Muscle long extenseur
radial du carpe*

- À CERf → CERC = muscle Court Extenseur Radial du Carpe (anc. muscle deuxième radial),
- \ PINe → muscle suPINateur (anc. muscle court supinateur),
- ’ l’EUC u → EUC = muscle Extenseur Ulnaire du Carpe (anc. muscle cubital postérieur),
- ^ en → muscle anconé
- ~ et - double EXTension → muscle EXTenseur commun des doigts + muscle EXTenseur propre du V (petit doigt).



Vue postérieure
(muscles superficiels réclinés)

⚡ Vous pouvez dores et déjà retenir que **tous ces muscles sont extenseurs; ils sont donc tous innervés par le nerf radial.**